Aus der technischen Abteilung des Zahnärztlichen Universitäts-Instituts Berlin (Leiter: Prof. Dr. H. Schröder)

IST EINE HERABSETZUNG DES BOHRSCHMERZES DURCH DIATHERMIE MÖGLICH?

Inaugural-Dissertation

zur

Erlangung der zahnärztlichen Doktorwürde

an der

Friedrich-Wilhelms-Universität zu Berlin

vorgelegt von

WOLFRAM STUBENRAUCH
Wels (Oberösterreich)

Tag der Promotion: 27. Juli 1933

504

Gedruckt mit Genehmigung
der
Medizinischen Fakultät der Universität Berlin

Dekan: Professor Dr. Gocht
Referent: Privatdozent Dr. F. Münzesheimer
Korreferent: Prof. Dr. H. Schröder.

R. UNIV.
BIBLIOTHEEK
LEIDEN

Es hat, seitdem man sich in der Zahnheilkunde der Bohrmaschine bedient, nicht an Versuchen gefehlt, die beim Ausbohren des Dentins auftretenden Schmerzen zu verhindern. Man erkannte schon früh, daß die beim Bohren auftretende Hitze mit in erster Linie den Schmerz auslöst, und bediente sich, um den Schmerz auf ein Minimum zu beschränken, scharfer Bohrer und einer zweckmäßigen Bohrtechnik. Ebenso kennt man schon lange die Wirkung von Karbolsäure oder Chlorphenol auf die Dentinkanälchen. Auch andere chemische Mittel, vor allem die Silber-Eiweiß-Verbindungen und kombinierte Präparate brachten in vielen Fällen durch ihre eiweißfällenden Eigenschaften sehr gute Erfolge und sind auch noch heute in Gebrauch. Da aber auch immer wieder Mißerfolge auftraten, war man stets auf der Suche nach einem neuen, besseren Mittel. Manches konnte sich in der Praxis nicht bewähren, da schon die Hauptforderung, nämlich die Unschädlichkeit für die Pulpa des zu behandelnden Zahnes, nicht erfüllt wurde. Auch die in der Infiltrationsanästhesie glänzend bewährten Mittel waren zur Imprägnation des Dentins in ihrer Wirkung beschränkt. Wenn man von der Anwendung der oberflächlichen allgemeinen Analgesie und der Infiltrationsanästhesie absieht, gibt es auch heute noch kein ideales Mittel für den Zahnarzt, den Bohrschmerz auszuschalten. Auch die in neuerer Zeit empfohlene Methode, nämlich die Verwendung der Kohlensäure im Carboflux, genügt nicht allen Anforderungen. Das Prinzip dieses Verfahrens besteht darin, einen warmen konstanten Kohlensäurestrom auf das Dentin einwirken zu lassen, der eine völlige Austrocknung des Dentins zur Folge hat. Außerdem liegt wohl eine spezifische Wirkung der Kohlensäure vor, die die Ausschaltung des Schmerzes unterstützt. Ein weiterer Vorschlag, die Verwendung des Radisans zur Behandlung empfindlichen Dentins, brachte wohl gute Erfolge, aber auch nur in einem Teil der behandelten Fälle. Der Gedanke, der dem Verfahren zugrunde liegt, ist im Prinzip der gleiche wie bei dem von Schröder zur Behandlung der Caries profunda empfohlenen Tiranal, daß nämlich beim Eindringen des Esters in die vorher ausgetrockneten Dentinkanälchen Kieselsäure abgespalten

wird, die eine Anorganisierung der organischen Bestandteile des Dentins zur Folge hat und damit eine Schmerzempfindung durch die Zerstörung der reizleitenden Elemente der Dentinkanälchen ausgeschaltet wird.

Es wurde nun, seitdem sich die Diathermie mehr und mehr Eingang in die Zahnheilkunde verschafft hat, vor einigen Jahren der Vorschlag gemacht, die **Diathermie zur Behandlung des empfindlichen Zahnbeins** heranzuziehen.

Ueber ausgezeichnete Erfolge dabei berichtete Becker schon vor über drei Jahren. Er war es wohl auch, der zuerst den Gedanken aufwarf, die Bohrmaschine mit dem Diathermieapparat zu verbinden, um dadurch ein schmerzloses Ausbohren zu ermöglichen. Er schreibt in der „Zahnärztlichen Rundschau":

„Ich habe mit Hilfe dieser Methode versuchsweise ohne jede sonstige Anästhesie eine große Reihe von Pulpenkammern eröffnet und das Pulpenkavum mit dem Bohrer ausgeräumt. Der Bohrer muß natürlich, um keine in die Tiefe gehende Hitze aufkommen zu lassen, öfters abgesetzt werden. Stärkere Temperaturunterschiede wirken an den Zähnen an und für sich schmerzhaft.

Neben der fast völligen Schmerzlosigkeit hat das Bohren in Kombination mit dem Diathermiestrom noch folgende Vorteile: Bei Kavitäten, die unter das Zahnfleisch gehen, erfolgt keine Blutung, wenn das Zahnfleisch vom Bohrer getroffen wird, ebensowenig gibt bei fortgeschrittener Karies eine angeschlagene Pulpa Blut in die in der Ausbohrung befindliche Kavität.

Dazu kommt, daß die Kavität automatisch nicht nur oberflächlich, sondern je nach der Stärke des Stromes bis zu einer gewissen Tiefe in das Zahnbein hinein sterilisiert wird.

Dieser Umstand hat mich zu dem Versuch veranlaßt, bei fortgeschrittener Karies, aber noch intakter Pulpa die Kavität nur soweit zu präparieren, wie es für die Haltbarkeit der Füllung notwendig ist; das übrige kariöse Material wird mit dem Diathermiestrom sterilisiert und bleibt als natürliche Unterfüllung liegen. Die Versuche hierüber sind jedoch noch nicht abgeschlossen. Falls die Resultate nach der entsprechenden Zeit einwandfrei sind, eröffnen sie eine grandiose Perspektive, nämlich die, jede beginnende Karies im ersten Anfangsstadium mit dem Diathermiestrom zu unterbinden. Die elektrische Bohrmaschine wäre dann nur noch ein Zeichen dafür, daß eine ungenügende Kontrolle stattgefunden oder es an der nötigen Aufmerksamkeit bei der Untersuchung gefehlt hat."

Auch Flohr berichtet über sehr gute Erfolge und faßt seine Erfahrungen im folgenden zusammen:

„Es gelingt oft ein schmerzloses Ausbohren da, wo wir nicht allzu nahe an der Pulpa sind, zugleich aber in der Nähe der Gingiva, z. B. bei Halskavitäten. Sind wir aber bei der Weiterleitung des Stromes allein auf die Pulpa angewiesen, z. B. bei zentralen Kavitäten an Molaren mit dünner Dentinschicht, so kann meist kein Vorteil durch den Hochfrequenzstrom, wie ihn der Dentotherm abgibt, erhofft werden, denn die dann in der Pulpa auftretende Stromdichte und ihre Wärmeentwicklung rufen fast ebenso starke Schmerzempfindungen hervor, wie das Ausbohren selbst."

Ebenso schreibt Klein über die Behandlung empfindlichen Dentins:

„Hyperästhesie des Dentins scheint durch eine kurze Diathermie des Zahnes häufig beseitigt zu werden. Ich habe einen eklatanten Fall im Auge, über den ich berichten will: Eine Patientin hatte nach Abschleifen der unteren Frontzähne an einer Schlifffläche eine Hyperästhesie des Dentins. Die Schmerzen beim Kauen und bei leichter Berührung waren derartig, daß die Patientin auf jeden Fall behandelt werden mußte. Ich habe vor vielen Monaten einen schwachen Diathermiestrom kurze Zeit durchgeleitet; die Hyperästhesie war augenblicklich beseitigt und ist seither nicht wiedergekehrt."

Ferner wurde von Coustaining auf die Verwendung des Diathermiestromes aufmerksam gemacht, worüber Münzesheimer referiert. Coustaining hebt vor allem den Vorteil hervor, den das Verfahren zur Beseitigung empfindlicher Zahnhälse bietet.

In neuester Zeit erwähnen auch Henseler und Prinz die Erfolge, die bei der Behandlung des Dentins durch den Diathermiestrom erzielt wurden.

Wenn nun vorläufig die Verwendung des Hochfrequenzstromes sich klinisch bewährte und sich, von wenigen Mißerfolgen abgesehen, den anderen Methoden weit überlegen zeigte, so mußte doch, wie schon Flohr forderte, die Unschädlichkeit des Verfahrens für die Pulpa nachgewiesen werden. Dazu waren unbedingt histologische Untersuchungen der Pulpen der behandelten Zähne erforderlich.

Da diese Untersuchungen nur an völlig kariesfreien Zähnen mit vollkommen intakter Pulpa gemacht werden konnten, stieß die Beschaffung des Materials auf große Schwierigkeiten. Trotzdem gelang es mir nach längerer Zeit, sechs geeignete Fälle zu untersuchen. Die Behandlung von durch Paradentose oder andere Ursachen gelockerten Zähnen erschien nicht exakt genug, da die pathologischen Veränderungen des Pulpengewebes den Einfluß des Hochfrequenzstromes unter Umständen nicht deutlich genug erkennen lassen konnten. Besonders bestimmend dafür war der Umstand, daß Fischer vor kurzem in sehr ausführlicher Weise darauf hingewiesen hat, wie es als Folge der Paradentose zu abnormem Druck an der Wurzelspitze und, dadurch bedingt, zur Strangulierung der Gefäße kommt, die in ihrer Folgeerscheinung schwere pathologische Veränderungen der Pulpa hervorrufen kann. Es kamen also nur Zähne in Frage, die aus orthodontischen oder prothetischen Gründen entfernt werden mußten. Leider mußte infolge des sehr schwer zu beschaffenden Materials darauf verzichtet werden, Kontrollzähne mitzuuntersuchen. Es konnte jedoch durch die Forderung eines klinisch vollkommen intakten Zahnes darauf verzichtet werden.

Zur Verwendung kam ein von Siemens-Reiniger-Veifa für zahnärztliche Zwecke konstruierter Diathermieapparat und ein Spezialhandstück, das durch einen Hartgummimantel isoliert ist und eine Anschlußklemme für das Verbindungskabel zu dem einen Pol des Diathermieapparates trägt. An den anderen Pol des Apparates war eine Sitzelektrode angeschlossen.

Um Fehlerquellen auszuschalten, wurden in den verschiedenen Bohrphasen im Dentin stets verschiedene Stromstärken gewählt, indem der Bohrer an das Dentin angelegt wurde und, ohne die Bohrmaschine in Gang gesetzt zu haben, das Optimum in der Stromstärke ausgesucht wurde. Dem Zeitfaktor, der ja neben der Stärke des Stromes die Intensität des Schmerzes bestimmt, wurde dadurch Rechnung getragen, daß jeweils möglichst gleich lange Einwirkungszeiten gewählt wurden. Dadurch konnte der Fehler, einen zu hohen Strom verwandt zu haben, der sich ja sofort als Schmerz geäußert hätte, ausgeschlossen werden, was bei laufender Bohrmaschine nicht möglich gewesen wäre, da ja gleichzeitig ein spezifischer Bohrschmerz hätte damit verbunden sein können. Ferner kamen stets neue Bohrer zur Verwendung. Besonders wurde auf genaue Isolation des Bohrers von der Umgebung geachtet, d. h. der Zahn peinlich trocken gehalten und während des Bohrens durfte der abstützende Finger nicht mit dem rotierenden Bohrerschaft in Verbindung kommen, um eine Ableitung des Stromes zu verhindern.

Dann mußte das subjektive Empfinden des Patienten genau kontrolliert werden. Um den Unterschied zwischen Bohren mit und ohne Strom feststellen zu können, wurde durch die Helferin stets auf ein für den Patienten unmerkliches Zeichen der Strom jeweils aus- und eingeschaltet. Der Patient durfte ja nicht wissen, wann mit und wann ohne Strom gebohrt wurde. Um auch dabei keinen Fehler entstehen zu lassen, wurde beim Aus- und Einschalten stets an der gleichen Stelle mit möglichst gleichem Druck und konstanter Tourenzahl gebohrt. Um eine Erhitzung des Bohrers, die bei dem Bohren unter Strom natürlich noch eher eintreten kann, auszuschalten, wurde der Bohrer häufiger als sonst abgesetzt. Um zu sehen, inwieweit eine etwaige Pulpenaffektion damit Hand in Hand geht, wie tief die Kavität gelegt wird, wurde an den einzelnen Zähnen in jeweils verschiedenen Bohrtiefen die Behandlung unterbrochen. Während anfangs die Bohrtiefe nur ganz wenig über die Schmelz-Dentingrenze ausgedehnt wurde, ging ich im folgenden jeweils tiefer, um zum Schluß in zwei Fällen die Pulpa freizulegen.

Die Protokolle, die nun bei der Behandlung der Zähne,

von denen anschließend die Pulpa untersucht wurde, gemacht wurden, ergaben folgendes:

Fall 1: Ein rechter unterer seitlicher Schneidezahn, der lingual verlagert war, an einem 23jährigen Patienten. Der Schmelz wurde, wie in jedem Fall, mit einem Steinchen entfernt. Darauf mit einem kleinen Rosenbohrer das Zahnbein oberflächlich angebohrt. An der Schmelz-Dentin-Grenze war eine Schmerzerhöhung beim Bohren unter Strom vorhanden. In etwas tieferer Schicht, aber noch weit von der Pulpa entfernt, gab der Patient eine geringe Herabsetzung des Schmerzes bei Hochfrequenzstrom an, die aber nach seiner Aussage nur unbedeutend war. Die Behandlung wurde dann unterbrochen und die Kavität mit Zement verschlossen. Der Patient war sehr nervös und der Mißerfolg findet seine Erklärung vielleicht darin, daß die Behandlung gleichzeitig als Demonstration durchgeführt wurde.

Fall 2: An einem 43jährigen Patienten mußten aus prothetischen Gründen die mittleren unteren und der seitliche untere linke Schneidezahn entfernt werden. Wegen Abrasion der sonst festen Zähne wurde der linke untere mittlere Schneidezahn als Kontrollzahn geführt. Die klinischen Ergebnisse deckten sich bei den beiden behandelten Zähnen vollkommen. Während in dem einen Fall die Dentinschicht zur Hälfte durchbohrt wurde, versuchte ich in dem anderen Fall die Pulpa freizulegen. Der Erfolg war sehr gut. Nach den im übrigen sehr exakten Angaben des Patienten war die Schmerzausschaltung beim oberflächlichen Bohren fast vollkommen, während die Schmerzen bei stromlosem Bohren für den Patienten fast unerträglich waren. In etwas tieferer Schicht war ein ganz unwesentlicher Bohrschmerz vorhanden, den aber der Patient gar nicht als Schmerz bezeichnen wollte. Dagegen konnte er ein „durchaus angenehmes Wärmegefühl" im Zahn feststellen. Die Herabsetzung des Bohrschmerzes war bei tieferem Eindringen ins Dentin besser, wenn ein etwas schwächerer Strom als bei oberflächlichem Bohren gewählt wurde. Außerdem konnte ich die Erfahrung machen, daß das Ergebnis besser war, wenn der in den Stromkreis eingeschlossene Bohrer in tieferer Schicht auf eine geringere Umdrehungszahl gebracht wurde. Es gelang an dem einen Zahn mühelos, die Pulpa freizulegen und sogar mit dem Bohrer tief in den Wurzelkanal einzudringen.

Fall 3: Ein palatinal verlagerter oberer erster rechter Prämolar an einem 22jährigen Patienten. An der Schmelz-Dentin-Grenze eine allerdings praktisch kaum nennenswerte Herabsetzung des Bohrschmerzes bei geschlossenem Stromkreis. Bei weiterem Bohren eine Herabsetzung des Bohrschmerzes, der allerdings nicht ganz ausgeschaltet werden konnte. Dann wurde aber bei noch weiterem Vordringen zur Pulpa der auftretende Schmerz größer, um sogar zum Schluß stärker als bei stromlosem Bohren zu werden.

Fall 4: Ein erster linker unterer Prämolar, der ebenfalls lingual verlagert ist. Das Ergebnis gleicht dem vorhergehenden. An der Schmelz-Dentin-Grenze eine kaum nennenswerte Herabsetzung des Bohrschmerzes beim Bohren unter Strom. In tieferer Schicht gelingt es, den Schmerz fast völlig auszuschalten, dagegen ist in der Nähe der Pulpa eine Herabsetzung des Bohrschmerzes praktisch nicht festzustellen.

Fall 5: Ein lingual verlagerter unterer rechter erster Prämolar. Hier war der Erfolg etwas besser, wenn es auch an der Schmelz-Dentin-Grenze nicht gelang, den Bohrschmerz ganz auszuschalten. Der bei weiterem Bohren auf ein Minimum reduzierte Schmerz trat, je weiter der Bohrer zur Pulpa vordrang, wieder auf. Trotzdem gelang

es bei ganz vorsichtiger Stromdosierung — der Strom mußte wie in jedem Fall in der Nähe der Pulpa reduziert werden — das Pulpenkavum zu eröffnen. Es war wohl ein Schmerz vorhanden, der aber von dem Patienten als erträglich geschildert wurde.

Fall 6: Das histologische Ergebnis bei diesem Zahn, einem oberen rechten zweiten Prämolaren, kann nicht zum Beweis angeführt werden, da sich bei der Extraktion herausstellte, daß eine oberflächliche approximale Karies vorhanden war, die bei der vorausgehenden Untersuchung nicht festgestellt wurde.

Die Behandlung ergab klinisch ein ähnliches Ergebnis. Eine völlige Schmerzlosigkeit herbeizuführen war nicht möglich. Eine Herabsetzung des Bohrschmerzes konnte in der Nähe der Pulpa trotz verschiedener Versuche mit verschieden starkem Strom und veränderter Umdrehungszahl nicht mehr festgestellt werden.

Wenn die Befunde bei der Behandlung dieser Zähne sowie die klinischen Ergebnisse bei der Behandlung anderer Patienten, bei denen eine Extraktion zur Untersuchung der Pulpa nicht möglich war, zusammengefaßt werden, ergibt sich folgendes Ergebnis:

Es ist möglich, bei entsprechender Stromdosierung und geeigneter Technik, beim Bohren mittels Diathermie den **Bohrschmerz herabzusetzen.** Der Erfolg ist aber dabei in erster Linie von den anatomischen Eigenschaften des Zahnes abhängig. Es gelang in keinem Fall, an der Schmelz-Dentingrenze mit ihrer hohen Zahl von Nervenendigungen völlige Schmerzaufhebung zu erzielen, wenngleich in vielen Fällen eine Verminderung des Bohrschmerzes möglich war. In der Nähe der Pulpa ist die Herabsetzung des Bohrschmerzes ebenfalls meist nur bei ganz genauer Stromdosierung möglich. Andererseits kann aber ein zu starker Strom sehr leicht einen viel stärkeren Schmerz hervorrufen als bei gewöhnlichem Bohren. Diese Wahrnehmung erklärt sich auch ganz einfach dadurch, daß ja in der Nähe der Pulpa diese in erster Linie die Weiterleitung des Stromes übernimmt, der Strom also höchstens so stark genommen werden darf, daß bei Applizierung des Bohrers, ohne Rotation, bei geschlossenem Stromkreis der Patient gerade noch ein ganz leichtes Wärmegefühl im Zahn empfinden darf. Die Stromstärke ist dabei nun meist so gering, daß sie nicht ausreicht, die vom Bohrer getroffenen Nervenendigungen der Dentinkanälchen zu koagulieren und dadurch leitungsunfähig zu machen. Andererseits führt ein genügend starker Strom sofort eine Irritation der Pulpa herbei, die in vielen Fällen einen stärkeren Schmerz auslöst als ein vorsichtiges stromloses Bohren.

Ebenso erklären sich die Erfolge, in denen eben hier der Strom, dem kleinsten Widerstande folgend, seinen Weg nicht

über die Pulpa nimmt, sondern vom Dentin in die Gingiva oder in die Wurzelhaut abgeleitet wird.

Daneben spielen noch andere Faktoren eine Rolle. Bei nervösen und ängstlichen Patienten war der Erfolg bei weitem nicht so gut wie bei solchen, die sich mit einer gewissen Indolenz behandeln ließen. Ferner konnte ich beobachten, daß bei älteren Patienten es viel besser gelang, den Bohrschmerz auszuschalten, als bei jüngeren. Es ist dies wohl auf die im Alter auftretende Retraktion der Pulpa zurückzuführen, die es dem Strom gestattet, seinen Weg über das Paradentium zu nehmen, so daß die Pulpa selbst zur Weiterleitung des Stromes wegfällt und daher für den Patienten größere Schmerzlosigkeit zu erzielen ist. Ferner übernimmt eine verhältnismäßig große und gefäßreiche Pulpa natürlich viel eher die Weiterleitung des Stromes als eine Pulpa eines älteren Patienten und reagiert daher auch viel stärker auf einen Insult.

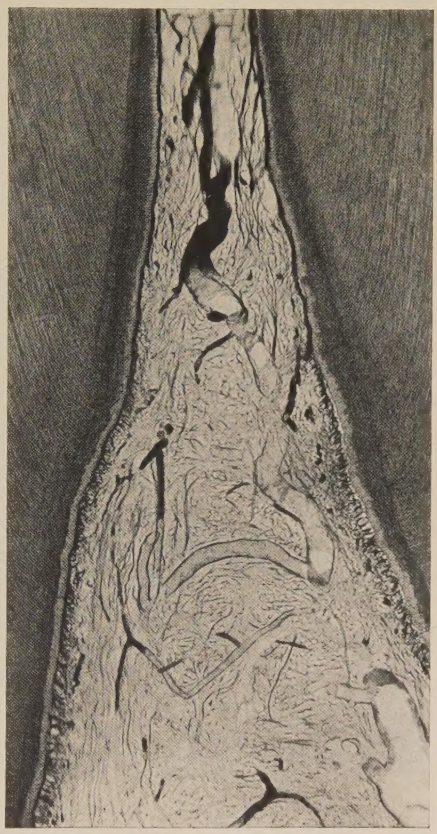

Abb. 1.

Ueber das **Verhalten der Zähne nach der Behandlung** bis zur Extraktion ergab die Nachforschung, daß an den Zähnen $\overline{4}|$, $|\overline{4}$, $\overline{4}|$ und $\overline{5}|$ leichte Schmerzen auftraten, die bis zur Extraktion anhielten. Es wurden Schmerzen angegeben, die in ihrer Art den typischen Beschwerden bei einer aktiven Hyperämie oder einer beginnenden Pulpitis gleichen.

Es wurden nun von jedem der entkalkten Zähne Serienschnitte hergestellt, von denen die Schnitte mit der kleinsten Dentinbrücke zwischen Kronenpulpa und Bohrkanal zur

histologischen Untersuchung gebracht wurden. Färbung Hämatoxilin-Eosin.

Die Reihenfolge der histologischen Bilder entspricht der der oben angeführten Protokolle.

Zu Fall 1: Das histologische Bild entspricht nicht dem einer normalen gesunden Pulpa. Wenn auch die pathologischen Veränderungen sich in erster Linie auf die Kronenpulpa erstrecken, so ist doch schon eine gewaltige Veränderung zu erkennen. Es imponiert besonders die Reaktion des Gefäßapparates, die sich in einer Erweiterung der Gefäße zeigt. An einzelnen Kapillaren ist es zur Stase gekommen. Eine Blutung ins Gewebe ist dagegen nicht zu erkennen. Die Endothelzellen erscheinen zum Teil gequollen, während das Bindegewebe eine seröse Durchtränkung im Sinne eines Oedems zeigt. Zellige Infiltration fehlt. Dagegen ist die Odontoblastenschicht der Kronenpulpa zugrunde gegangen, während die apikal gelegenen Teile derselben vakuolige Degeneration aufweisen.

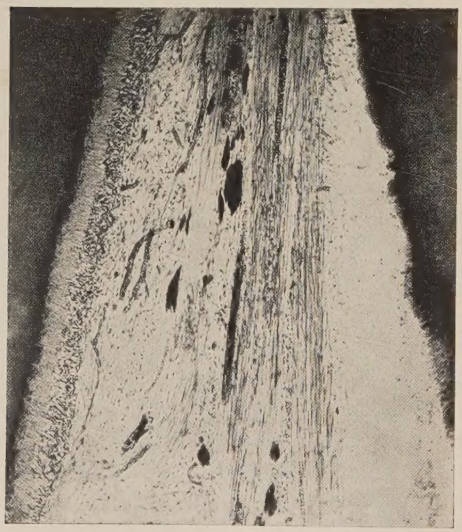

Abb. 2.

Zu Fall 2: Die größere Bohrtiefe liegt in diesem Fall etwa in der Mitte der bedeckenden Dentinschicht. Das Bild dieser Pulpa zeigt Veränderungen degenerativer und akut entzündlicher Natur. Da bei der Untersuchung an diesem Patienten ein Kontrollzahn mitgeführt wurde, dessen Pulpa typische Degeneration — der Patient war 43 Jahre alt — zeigt, ist erwiesen, daß diese Veränderungen der Pulpa zweifellos älteren Datums sind. Hierher gehören also die Kalkdrusen und die netzförmige Atrophie der Pulpa. Ob die nekrotischen Teile, besonders auf der rechten Seite des Bildes, auf eine Verkochung des Gewebes durch den Diathermiestrom oder auf eine Alterserscheinung zurückzuführen sind, möchte ich nicht entscheiden. Dagegen ist die Veränderung der Kapillaren und die teilweise zellige Infiltration, besonders der Odonto-

blastenschicht, wohl die Folge einer Gewebsschädigung, die durch den Diathermiestrom verursacht wurde.

An dem zweiten Zahn bei demselben Patienten wurde die Pulpa freigelegt. Auch bei diesem Bild müssen die entzündlichen Erscheinungen von den degenerativen unterschieden werden. Die vakuolige Degeneration der Odontoblastenschicht rechts unten ist wohl älteren Datums, da im Kontrollzahn die gleiche Erscheinung gefunden wurde, ebenso auch die Veränderung des Bindegewebes. Dagegen zeigt sich nun wieder als Folge des Diathermiestromes Hyperämie der Gefäße mit Blutung ins Gewebe, zum Teil völliger Schwund der Odontoblastenschicht und Vorhandensein von Rundzellen.

Abb. 3.

Zu Fall 3: Da die folgenden Bilder von jugendlichen Zähnen stammen, erscheinen hier die pathologischen Veränderungen noch deutlicher. Hier fällt vor allem neben der Reaktion der Gefäße die dichte Infiltration der Pulpa an der der Bohrstelle am nächsten liegenden Stelle auf. Das Gewebe ist hier völlig aufgelöst, die Odontoblastenschicht des Pulpenhorns verschwunden. Die Pulpa selbst erscheint serös durchtränkt und, wenn auch nicht so stark wie im koronalen Teil, zellig infiltriert.

Zu Fall 4: Bei diesem Zahn wurde, ähnlich wie bei Fall 3, die Bohrstelle nahe an die Pulpa gelegt, etwa in der Weise, wie sie der Ausräumung einer tiefen Karies in der Praxis entsprechen würde. Auch hier wieder ein ähnliches Bild: Veränderungen am Gefäßapparat, Schwund der Odontoblasten-

schicht, Quellung des Stromas und Rundzelleninfiltration, besonders der Kronenpulpa.

Zu Fall 5: Ebenso wieder die gleichen charakteristischen Veränderungen. Besonders fällt die netzförmige Atrophie und der teilweise Schwund der Odontoblasten auf, als Ausdruck dafür, daß diese hochdifferenzierten Zellen auch am schnellsten auf die Einwirkung des Stromes reagieren. Daneben wieder Hyperämie, Quellung des Bindegewebes und starke Durchsetzung der Kronenpulpa mit Rundzellen.



Abb. 4.

Zu Fall 6: Dieses Bild soll nicht zum Beweis angeführt werden, da durch eine approximale Karies wohl schon eine Veränderung der Pulpa stattgefunden hat, doch glaube ich, daß die schweren Veränderungen der Pulpa nicht nur darauf zurückzuführen sind, sondern daß auch, im Vergleich zu den obigen histologischen Bildern, die Behandlung mit dem Hochfrequenzstrom diese Gewebsreaktion ausgelöst hat. Auch hier wieder Schwund der Odontoblasten, mächtige Hyperämie, Zurücktreten der Pulpazellen und teilweise leichte Infiltration mit mobilen Zellelementen. Die stellenweise nekrotischen Herde erkläre ich mir ebenfalls als Verkochung durch den Strom.

Abb. 5.

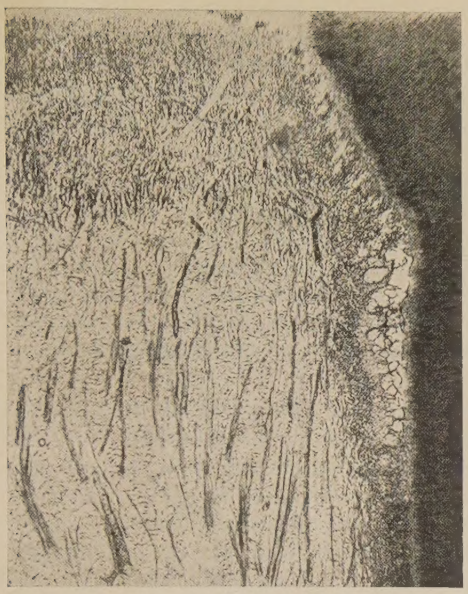

Abb. 6.

Abb. 7.

In seiner Gesamtheit überrascht der histologische Befund. Wenn auch in den Fällen, bei denen mit dem Bohrer bis nahe an die Pulpa gegangen wurde, und da, wo es zur Eröffnung des Kavums kam, mit einer Affektion der Pulpa zu rechnen war, so war doch eine derart **schwere Schädigung der Pulpa,** wie sie ausnahmslos alle Zähne, wenn auch in einzelnen Abstufungen zeigen, eigentlich, besonders nach dem klinischen Befund, nicht zu erwarten. Vielleicht sind die nach der Behandlung aufgetretenen Schmerzen deshalb so gering oder, wie in der Mehrzahl der Fälle, überhaupt nicht vorhanden, weil keine bakteriell bedingte Entzündung der Pulpa vorliegt, im Gegenteil das Verfahren eine völlige Aseptik ermöglicht und eventuell, wie von manchen Seiten angenommen wird, eine spezifische schmerzstillende Wirkung des Diathermiestromes vorliegt.

Die Schädigung des Pulpengewebes erklärt sich nun ohne weiteres dadurch, daß, wie schon erwähnt

wurde, die Pulpa die Weiterleitung des Stromes übernimmt und eine Verdichtung der Stromlinien herbeiführt, die nun eben die entzündliche Reaktion der Pulpa zur Folge hat. Im Prinzip ist es ja auch der gleiche Vorgang, als wenn wir, natürlich mit einem viel stärkeren Strom und in kürzerer Zeit, eine Koagulation der Pulpa bei der Wurzelbehandlung herbeiführen wollen, die, der größten Verdichtung der Stromlinien entsprechend, am Apex beginnt. Es konnte auch zum Teil festgestellt werden, daß bei den einzelnen Zähnen die Läsion des Gewebes sich bis an den Apex erstreckte, ja sogar hier eine pathologische Veränderung der Odontoblastenschicht stattgefunden hatte, während diese Zellen an dem mastikalen Teil der Pulpa mehr oder weniger unverändert geblieben waren.

Ich möchte nun, abgesehen von den nicht in jedem Fall befriedigenden klinischen Ergebnissen, in Hinsicht auf die schweren Schädigungen der Pulpa, die wohl einwandfrei aus dem histologischen Befund hervorgehen, das Verfahren der Herabsetzung des Bohrschmerzes durch Diathermie ablehnen. Die erste Forderung, die an ein solches Verfahren gestellt werden muß, die Unschädlichkeit für die Pulpa, wird nicht erfüllt. Dies um so mehr, wenn berücksichtigt wird, daß es sich in der größten Zahl der Fälle, in denen wir eine Karies zur Behandlung bekommen, nicht um eine oberflächliche Karies handelt, sondern doch der Prozeß schon tief ins Dentin vorgedrungen ist und in diesen Fällen sich die Anwendung des Hochfrequenzstromes um so mehr wegen der großen Gefahr der Pulpenschädigung verbietet.

Es darf auch nicht der Umstand täuschen, daß klinisch sich die Pulpa ruhig verhält. Wenn es auch nicht sofort im Anschluß zur Pulpitis kommt, so ist doch eine pathologische Veränderung der Pulpa eingetreten, diese also in ihrer physiologischen Funktion geschädigt und in ihrer Resistenz herabgesetzt, so daß es später um so leichter zur entzündlichen Veränderung kommen kann. Dazu kommt, daß durch die relativ lange Einwirkungszeit des Stromes sehr leicht sogar eine, wenn auch nur stellenweise Verkochung des Gewebes eintreten kann. Ganz abgesehen von den sonstigen akut entzündlichen Veränderungen der Pulpa ist schon von diesem Gesichtspunkt aus betrachtet das Verfahren abzulehnen, denn die Gefahr, daß es zur Nekrose der Pulpa kommt, ist bei auch nur mikroskopisch kleiner Verkochung des Gewebes zu groß. Ich sehe gerade darin einen besonderen Nachteil, daß die Anästhesie, die wir erreichen, leicht hinwegtäuschen kann über die allgemeine schwere Pulpenschädigung, die wir setzen. Und ebenso darin, daß die Gefahr der zufälligen Eröffnung

des Kavums besonders groß ist, wenn es tatsächlich gelingt, unter völliger Anästhesie zu bohren. Es ist dies der gleiche Nachteil, als wenn wir in der Nähe der Pulpa unter Infiltrationsanästhesie bohren, weil auch hier der wichtige Indikator, nämlich die Schmerzangabe des Patienten, wegfällt.

Diese Gefahren sind gering, wenn auch nicht unwesentlich, dagegen erachte ich den Vorzug einer lebenden Pulpa, der wohl gerade in der heutigen Zeit nicht betont werden braucht, für zu groß, als daß die Vitalität einer Pulpa durch das Ausbohren unter Hochfrequenzstrom auf das Spiel gesetzt werden darf. Solange es nicht gelingt, jede Pulpenschädigung dabei auszuschalten, lehne ich das Verfahren ab.

Zusammenfassung: Es ist in einzelnen Fällen möglich, den Bohrschmerz durch Verwendung des Hochfrequenzstromes herabzusetzen bzw. ganz auszuschalten. Das Verfahren findet dann Anwendung, wenn die Weiterleitung des Stromes nicht auf dem Wege über die Pulpa geschieht. Uebernimmt die Pulpa die Durchleitung, dann ist das Verfahren wegen der, wie erwiesen ist, damit verbundenen Pulpenschädigung abzulehnen.

Literatur.

Becker: Die Diathermie im Dienste der Zahnheilkunde. Zahnärztl. Rundschau 1929 Nr. 34. — Constaining: Referent Münzesheimer, Deutsche Monatsschrift f. Zahnheilkunde 1930. — Fischer: Beiträge zur Biologie der Pulpa. Zahnärztl. Rundschau 1932. — Flohr: Die sogenannte medizinische und chirurgische Diathermie in der Praxis des Zahnarztes. Zahnärztl. Rundschau, 1929 Nr. 42. — H. Henseler und H. Prinz: Die Anwendung der Diathermie in der Zahnheilkunde. Radionta-Verlag, Bln. 1933. — Kantorowicz: Handwörterbuch der gesamten Zahnheilkunde. — Münzesheimer: Die Wurzelbehandlung mit Hochfrequenzstrom, Berl. Verlagsanstalt 1931.

Ich möchte nicht versäumen, Herrn Privatdozent Dr. F. Münzesheimer an dieser Stelle meinen besonderen Dank auszusprechen.

Lebenslauf.

Ich, Wolfram Stubenrauch, bin am 25. 10. 10 in Wels in Oberösterreich geboren. Ich besuchte das Realgymnasium in Heilbronn, wo ich auch die Reifeprüfung ablegte. Ich studierte die vorklinischen Semester in Würzburg und Frankfurt, während ich die klinischen in Berlin verbrachte. Im Wintersemester 31/32 legte ich an der hiesigen Universität das zahnärztliche Staatsexamen ab.